

**EXPERIENCIA INICIAL EN EL TRATAMIENTO DE LA OBESIDAD MÓRBIDA  
EN EL HTAL. GRAL. DE AGUDOS J.M. RAMOS MEJÍA.  
PRESENTACIÓN DE VIDEO:  
GASTRECTOMÍA VERTICAL EN MANGA VIDEOLAPAROSCÓPICA  
(*Laparoscopic Gastric Sleeve*)**

***División 'A' – División 'B' de Cirugía General  
Dr. R. Valiente, Dr. N. Lucilli, Lic. G. Gramisci, Dr. A. Bertholet.***

**Resumen:** Los procedimientos quirúrgicos laparoscópicos actualmente establecidos en el tratamiento de la obesidad mórbida son el **By-Pass Gástrico en Y de Roux** y la **Banda Gástrica Ajustable** (1). En el año 2004 se agrega la **Gastrectomía en Manga (Gastric Sleeve)**, que es el procedimiento que elegimos en el Departamento de Cirugía del Hospital Ramos Mejía para iniciar nuestra experiencia en el tratamiento de esta enfermedad.

Esta técnica requiere menos complejidad y presenta menos complicaciones que el By-Pass Gástrico, con los mismos resultados iniciales y a mediano plazo en el descenso de peso y en la mejoría de las co-morbilidades asociadas a la obesidad mórbida.

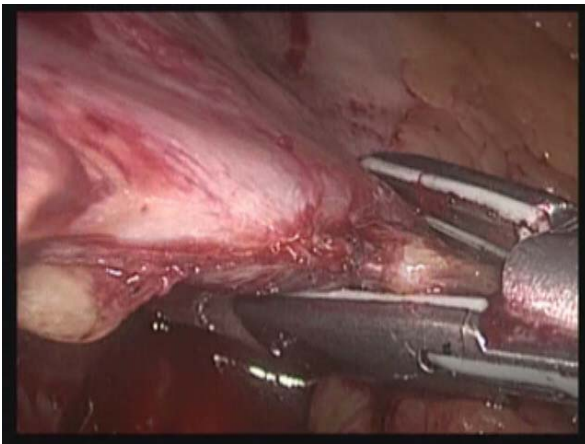
**Preoperatorio:** Evaluación Interdisciplinaria: Clínica Médica, Nutrición, Neumonología, Anestesiología y Cirugía. Selección de casos.

**Objetivo Quirúrgico:** es una técnica de *restricción gástrica, irreversible, que no produce mala-absorción*. Crea una capacidad gástrica de 80-100cc. Mantiene una adecuada evacuación al conservar el antro gástrico. Disminuye el apetito al eliminar sectores del techo gástrico que producen sustancias activas que intervienen en el mecanismo de la saciedad (Grelina)(2). No precisa suplemento dietario, a diferencia del By-Pass Gástrico, ya que conserva la continuidad fisiológica y anatómica del tubo digestivo.

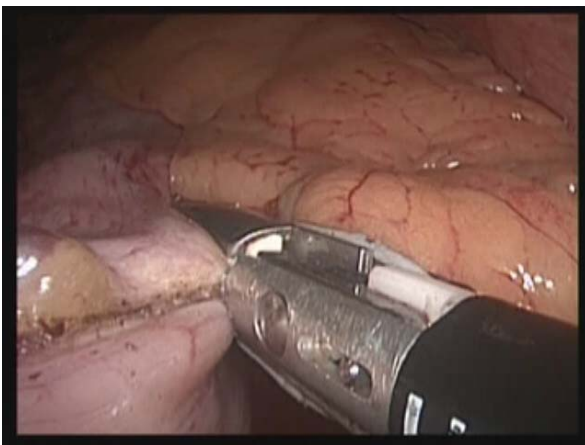
**Técnica:** Gastrectomía Vertical Laparoscópica (Sleeve Gastrectomy) (Fig.1). Resección de Curvatura Mayor Gástrica y Techo Gástrico con conservación del Antro utilizando endosuturas mecánicas y tecnología de sellado de vasos y tejidos para hemostasia (LigaSure®)(Fotos 1, 2, 3y 4).



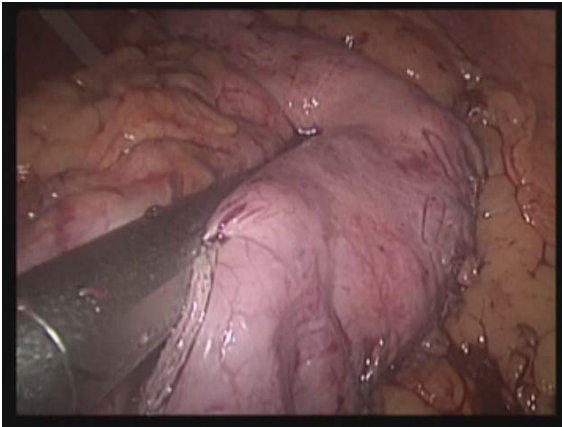
**Fig. 1:** Esquema de la Gastrectomía en Manga.



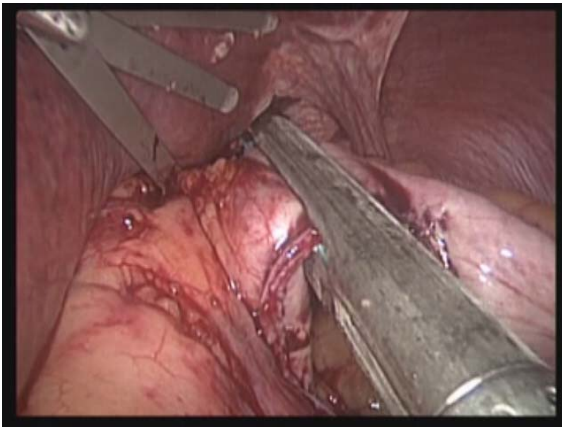
**Foto 1:** Esqueletización Gástrica con Sellador de Tejidos.



**Foto 2:** Esqueletización Gástrica con Sellador de Tejidos.

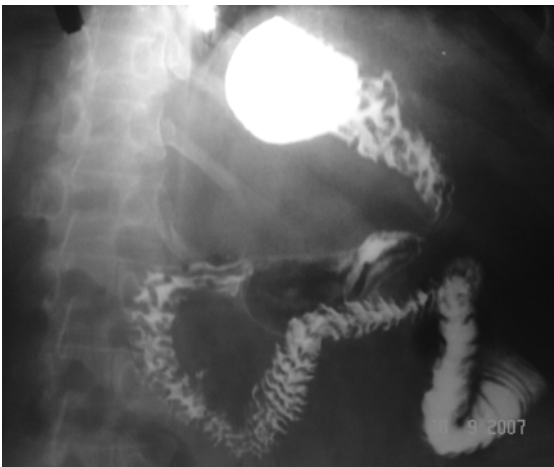

**Foto 3:** Sección Gástrica con Endograpadoras.



**Foto 4:** Sección Gástrica con Endograpadoras.

**Postoperatorio:** Recuperación en UTI. Inicio de dieta líquida precoz. Externación temprana. Seguimiento ambulatorio multidisciplinario. Control radiológico



**Foto 5:** Control radiológico.

**Comentarios:** El objetivo de la presentación de este video es comunicar a la comunidad hospitalaria el inicio en el año 2007 de la Cirugía Bariátrica en el Hospital Gral. De Agudos J.M. Ramos Mejía.

Destacamos también nuestra intención de convertir al Tratamiento Quirúrgico de la Obesidad Mórbida, que es de alta complejidad y requiere un manejo multidisciplinario, en un procedimiento de rutina en nuestros Servicios Quirúrgicos.-

## **VIDEOS DEL PROCEDIMIENTO QUIRURGICO**

[Video en mediana resolucion](#) (29 megabytes)

[Video en alta resolucion](#) (84 megabytes)

### **Referencias:**

(1) SAGES/ASBS Guidelines For Laparoscopic and Conventional Surgical Treatment of Morbid Obesity. Gainesville, Fla.: American Society for Bariatric Surgery.  
([http://www.asbs.org/html/lab\\_guidelines.html](http://www.asbs.org/html/lab_guidelines.html))

(2) Langer FB, Reza Hoda MA, Bohdjalian A et al. Sleeve gastrectomy and gastric banding: effects on plasma ghrelin levels. *Obes Surg* 2005; 15: 1024-9.