

**NUESTRA EXPERIENCIA EN EL ESTUDIO DE VARICOCELE EN
EL HOSPITAL J.M.RAMOS MEJÍA**
**Derdoy Laura, Trombini Miguel, López Costa Sergio, Ciancio Roca Mercedes,
Irazu JC, Mendeluk Gabriela.**

RESUMEN

Se postula que el varicocele es una de las principales causas de infertilidad por factor masculino, ya que con el tiempo puede producir alteraciones en el espermograma, tales como oligo y/o asteno y/o teratozoospermia. Estudiamos 42 pacientes, entre 15 y 48 años, los cuales presentaron distintos grados de varicocele (Grado I: 10% ,Grado II: 40 % y Grado III: 50 %). En general son hombres jóvenes que al momento de la consulta no están interesados por su fertilidad en quienes estamos realizando prevención en salud reproductiva.

Palabras claves: varicocele, salud reproductiva, infertilidad masculina

ABSTRACT

Varicocele has been recognized as a cause of male infertility. With time a progressive deterioration in semen parameters is observed (oligospermia, asthenozoospermia and/or teratozoospermia). Forty two patients were studied and treated according to Argentine Urology Society guidelines (Grade I: 10%, Grade II: 40%, Grade III: 50%). The age of the men ranged from 15 to 48 years. In general they are young men. Despite they are not interested in fertility at present they will be benefited in their reproductive health in the future.

Key words: varicocele, reproductive health, male infertility

INTODUCCIÓN

El término “*varicocele*” definido por Curling en 1843 es la dilatación del plexo venoso pampiniforme dependiente de la vena espermática interna (1). Se observa con mayor frecuencia en el testículo izquierdo (2). La incidencia del varicocele es del 15% en la población masculina general, mientras que este valor asciende a un 35-45 % en pacientes que consultan por infertilidad y entre los hombres que consultan por infertilidad masculina secundaria bordearía un 80% (3). La OMS hizo una revisión de datos estudiando 9034 hombres en 24 países diferentes; se halló varicocele en 24.5% de hombres con semen anormal y sólo en 11% de los pacientes con semen normal (4). Concluyen que el varicocele se asocia con falla testicular e infertilidad.

Hay varias teorías para explicar la disfunción gonadal asociada a esta patología, entre ellas: aumento de la temperatura intratesticular, hipoxia testicular, acumulación de metabolitos tóxicos provenientes del riñón o de las glándulas suprarrenales y estasis venoso (5). Estudios moleculares demuestran que las especies reactivas del oxígeno y la apoptosis estarían involucradas en la etiología molecular de este cuadro andrológico (6). La disfunción de testículo y epidídimo se manifiesta con el tiempo en alteraciones del espermograma que se evidencian por defectos en el número, la movilidad y la morfología espermática (*oligozoospermia*, *astenozoospermia* y *teratozoospermia*, respectivamente), siendo estas en su mayoría anomalías de cabeza. Es el llamado “*patrón de estrés testicular*” descrito por McLeod en 1965 (7).

Si bien existe una amplia bibliografía respecto al estudio del varicocele, es nuestro objetivo reportar nuestra experiencia particular en esta patología.

MATERIAL Y MÉTODOS

Pacientes

Se estudiaron 42 pacientes que concurren al Servicio de Urología, durante un período de 2 años comprendido entre mayo de 2004 y mayo de 2006.

El algoritmo diagnóstico que se aplica en estos casos en nuestro hospital es: interrogatorio, examen físico, ecodoppler de cordón testicular y espermograma. En cuanto al tratamiento la indicación es quirúrgica empleando la técnica de Bernardi (8).

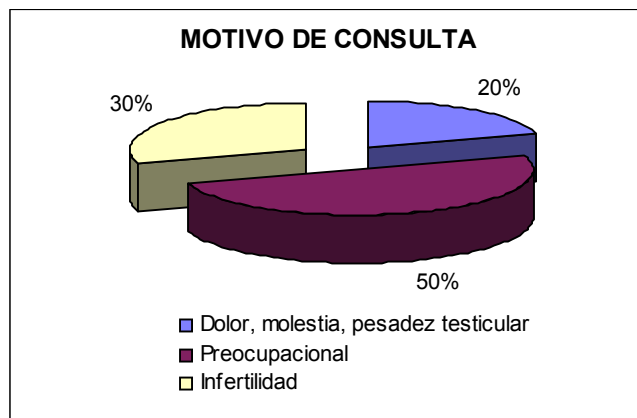
Espermograma

A todos los pacientes evaluados se les realizó espermograma de acuerdo a la normatización OMS-1999. (9,10)

RESULTADOS

Las edades estuvieron comprendidas entre 15 y 48 años, siendo la mediana de 23 años. El gráfico 1, muestra que el principal motivo de consulta fue por causas laborales. En el 84% de los casos el varicocele se manifestó del lado izquierdo, sólo el 2% se halló en el lado derecho, siendo bilateral en el 14% de los casos estudiados. El 10% fueron diagnosticados como varicocele de Grado 1, siendo el 40% de Grado 2 y el 50% restante de Grado 3. Se efectuó ecodoppler en el 50% de los pacientes. El ecodoppler realizó a los varicoceles G1 y 2. Los Grado 3 no presentan duda diagnóstica ya que son visibles y palpables por lo tanto se puede obviar el ecodoppler

Gráfico 1



No se halló diferencia significativa en la movilidad y recuento espermático entre los pacientes con distinto grado de varicocele (Kruskal-Wallis One Way AOV). La correlación (Pearson) entre la edad de los pacientes y el grado de varicocele fue significativa ($r: -0,5844; p < 0,00001$).

Todos los pacientes evolucionaron satisfactoriamente en el post-operatorio inmediato, persistiendo el varicocele en dos pacientes.

DISCUSION

Estamos estudiando mayoritariamente pacientes jóvenes que acuden al hospital por molestias, estudios pre-ocupacionales o requeridos para el ingreso a institutos educacionales. Esto se ve claramente al correlacionar el grado de varicocele con la edad. La correlación es negativa lo que implica que a menor edad mayor grado de varicocele.

Esto no es cierto en la población general, lo que ocurre es que nuestra población es una población sesgada por el motivo de consulta. En realidad consultan pacientes jóvenes con varicocele fácilmente detectable. En general no están preocupados por su fertilidad. Esta es una clara diferencia entre lo que ocurre en un hospital de agudos y un centro de reproducción. La mayoría de nuestros pacientes presentan espermogramas normales. Hubo algunos casos con alteraciones en el espermograma, distribuidos en las distintas poblaciones en estudio (G1, G2, G3), de modo que finalmente al comparar los grupos no hallamos diferencias en el recuento y movilidad espermática. Estudios recientes realizados en adolescentes con y sin varicocele evidencian una mayor fragmentación del DNA en la patología en estudio (11). El daño al DNA se vio incluso con espermogramas normales, hecho que se asocia al estrés oxidativo (12).

El criterio en nuestro hospital es el establecido por la Sociedad Argentina de Urología (8). Si bien se ha reportado que la cirugía puede tener complicaciones inmediatas que son poco frecuentes como hematomas, infecciones y dolor postoperatorio y alejadas como hidrocele en un 3% (13), esto no ocurrió en ninguno de nuestros pacientes, sólo tuvimos 2 recidivas posquirúrgicas. En el caso de adolescentes se ha propuesto evaluar el eje hormonal a través de la prueba de GnRH., así como medir el volumen testicular por ultrasonografía ya que no es aconsejable solicitar espermograma al momento de decidir el tratamiento(14).

Nos interesaría realizar un seguimiento de los pacientes operados pero esto es difícil, dado que las motivaciones de los pacientes a la consulta se resuelven con la cirugía.

No tenemos la certeza de qué es lo que hubiese sido de estos pacientes de no haber sido operados. Lo que se sabe es que si la dilatación del plexo persiste en el tiempo, el daño progresa y se manifiesta con espermogramas anormales e infertilidad. Son los pacientes de 40 a 45 años que consultan por infertilidad secundaria. Creemos que con esta conducta estamos realizando prevención en salud reproductiva.

Referencias

- 1-Noske H. and Weidner W. Varicocele- a historical perspective. World J Urol, 17: 151-157, 1999.
- 2-Riba L. Excision of the internal spermatic vein for varicocele. J Urol 57: 889-893, 1947.
- 3-Venegas Vera J. Varicocele e infertilidad conyugal: ¿Debe ser operado? El debate continua. Revista Chilena de Urología, 67: 103-110, 2002.
- 4-The influence of varicocele on parameters of fertility in a large group of men presenting for infertility clinics. World Health Organization. Fertil Steril, 57(6): 1289-93, 1992.
- 5-Kamischke A., Nieschlag E. Varicocele treatment in the light of evidence-based andrology. Human Reprod Update, 7(1): 65-69, 2001.
- 6-Marmar J. Varicocele and male infertility: Part III. The pathophysiology of varicoceles in the light of current molecular and genetic information. Human Reprod Update, 7(5): 461-472, 2001.

7-MacLeod J. Seminal cytology in presence of varicocele. *Fertil Steril*, 16: 735-737, 1965.

8-Gómez E., Jeanmarie E, Lazzarini H, Mazza O, Rey Valzacchi G, Rosenfeld C, Vazquez J. Varicocele. Protocolo diagnóstico y terapéutico. *Revista Argentina de Urología* 57 (1), 1992.

9-WHO laboratory manual for the examination of human semen and semen cervical mucus interaction, 4th ed. Cambridge: Cambridge University Press, 1999.

10-Mendeluk G.R., Chiavetta L. Estudio básico de semen en el Hospital J.M. Ramos Mejía. Reporte de cien casos. *Revista del Hospital J.M Ramos Mejía. Edición Electrónica- Volumen X- Nº 2-2005.*

11-Bertolla R.P., Cedenho A.P., Hassum Filho PA, Lima SB, Ortiz V, Srougi M. Sperm nuclear fragmentation in adolescents with varicocele. *Fertil Steril* 85(3): 625-628, 2006.

12-Smith R, Kaune H, Parodi D, Madariaga M, Rios r, Morales I, Castro A. Increased sperm DNA damage in patients with varicocele: relationship with seminal oxidative stress. *Hum Reprod*, 21(4): 986-993, 2006.

13-Dubin L, Amelar,R.D.:986 cases of varicoelectomy in twelve year study.*Urology*,10:446,1977.

14- Bong GW, Koo HP. The adolescent varicocele: to treat or not to treat. *Urol Clin N Am* 31: 509-515, 2004.